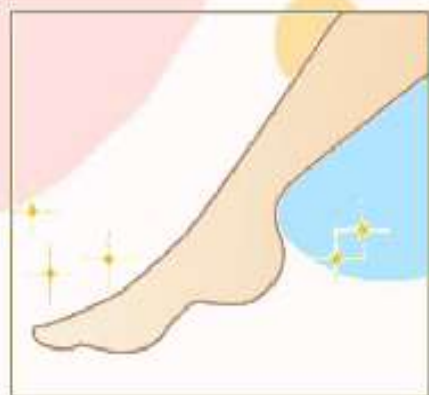

# フットケア始めました!

ウオノメ、タコでお困りの方はご相談ください!

お問い合わせは、主治医・看護師までお気軽にどうぞ★



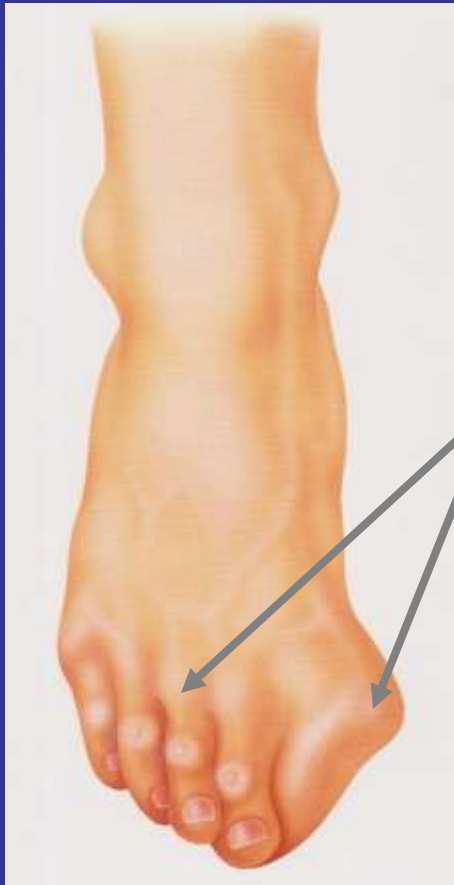
医療法人社団ヤマナ会  
東広島記念病院

# フットケアのスズメ

荷重がかかる足は靴の中に隠れており知らぬ間に変形が進んでいることがある場所です。  
日々、チェックすることが大切です。

荷重関節(体重がもろにかかる関節)なので

炎症がコントロールされていても進みだしたらそのまま進行することがあります。



関節リウマチによる足の変化

外反母趾 偏平足

鉤爪様変形 関節の脱臼 など

初期の症状

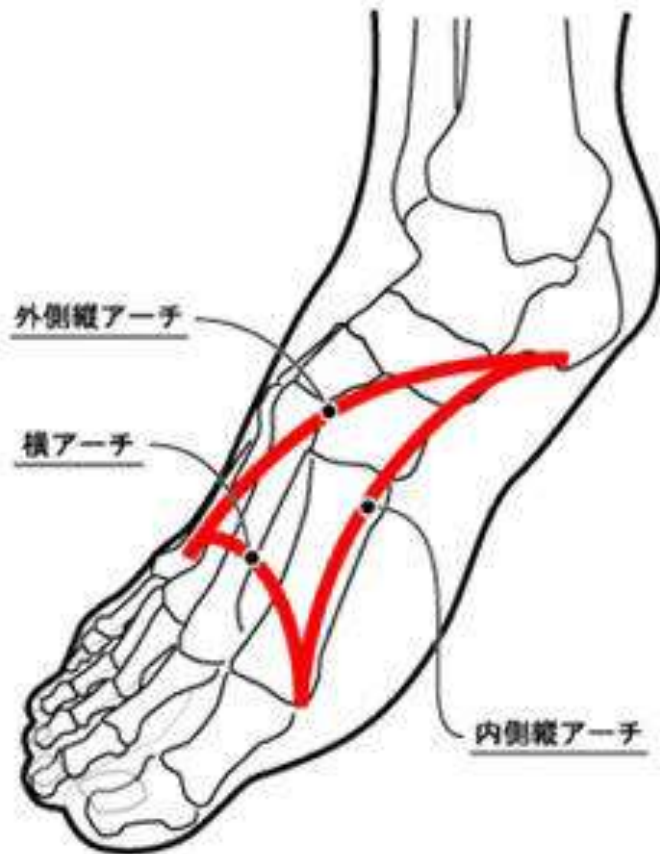
足の中指の付け根にもちを踏んづけた  
ような違和感

足の指のシビシ など

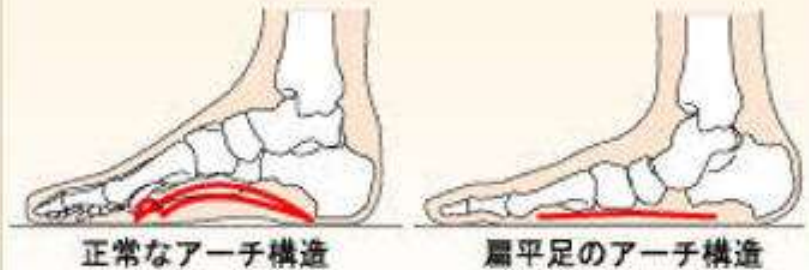# 変形の原因は足底アーチの消失

特に横アーチの消失が足底痛、外反母趾、鉤爪様変形の原因

## 足骨格の3アーチ

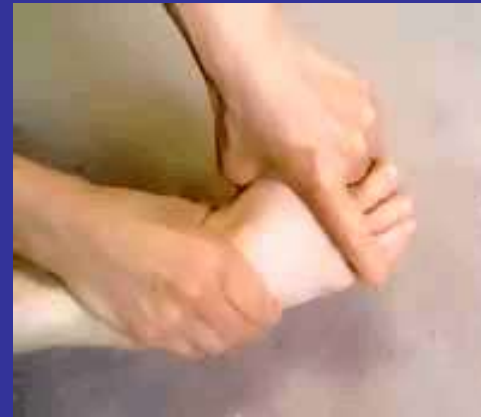
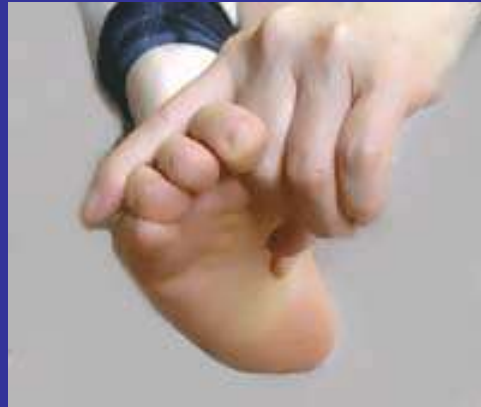
## 扁平足イメージ



# 予防は最高の治療

初期の段階では足グー運動で足底筋の強化を！



ゆっくりと小指と親指を近づける意識で、指の付け根からしっかり曲げる。  
10秒間、5回を一日一回

悲しくもアーチが弱ってしまっている場合は足グー運動しながら  
アーチサポート、外反母趾予防装具で矯正を！

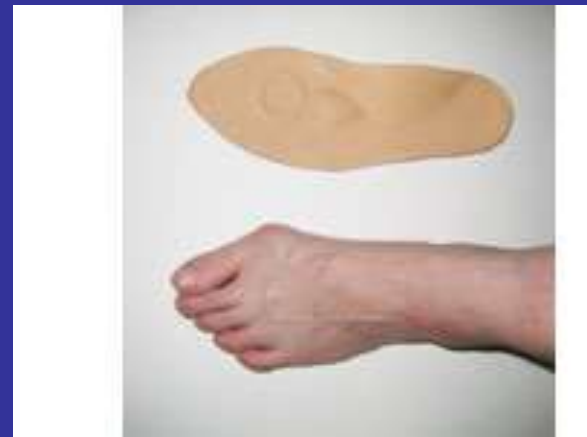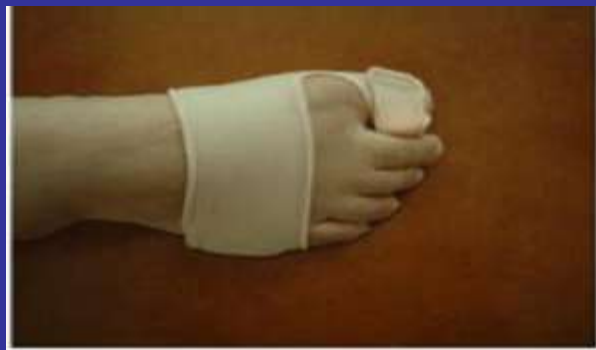# 意味があると考えられる装具たち

買い求めるもよし、

スポンジ、靴下の切れ端で自分で作るもよし



ここが大切！！



# 胼胝・鶏眼ができる原因

機械的(物理的)な刺激がくり返し加わることによって起こる

- 1、足に合わない靴
- 2、歩き方
- 3、血流(血行)が悪い
- 4、足の変形

# 看護師ができるフットケア

1. 保清
2. 爪切り
3. 胼胝 鶏眼処置
4. 生活指導

疼痛の緩和  
症状の予防

## (背景)

- 罹病期間の長いRA患者群
- 上肢の障害、大関節の障害により自己での足のケアができない患者群